



CONNECTA – BRASIL – SBNR - SUL

Mais um encontro de sucesso realizado no último dia 27 de julho de 2020 promovido pela SBNR em conjunto com o CONNECTA, reunindo colegas de todo o Brasil.




*“Destá vez o moderador foi o Prof. José Maria Modenesi Freitas (Vila Velha - ES), que sempre nos traz uma visão prática e direta diante dos desafios da especialidade, além de nos brindar com alguns **causos** durante as discussões.”*
(Elias Rabahi)

A noite começou com o toque feminino da Dra. Luana Maranhã Gatto de Curitiba-PR, que de forma muito didática nos apresentou um caso raríssimo de aneurisma gigante ao nível da carótida oftálmica em criança, com clínica de acometimento de nervos cranianos e exoftalmia. Caso que despertou a atenção de todos, principalmente em relação a uma possível síndrome clínica associado a etiologia do aneurisma. Tratamento efetivo e evolução satisfatória. Um caso a ser publicado sem dúvida.

“Convido todos para conhecer nossa querida cidade de Curitiba”.
Luana



Leandro José Haas de Blumenau-SC nos mostrou dois casos de aneurisma da artéria cerebral média tratados com “diversor” de fluxo que evoluíram de forma diferente, estimulando os participantes a pensar sobre esquema de anti-agregação e evolução clínica deste dispositivo nesta topografia.



*“Leandro talvez a trombose tenha sido porque o stent não abriu por completo na parte proximal, Sinal da boca de **pescado**”.*

Prof Luis Lemme - Buenos Aires

Juro que isso me fez pensar nos maravilhosos restaurantes do Puerto Madeira.(Clayton)

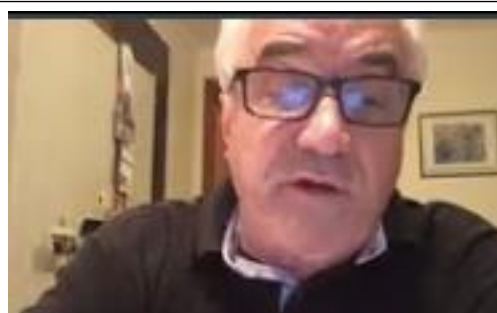Guilherme Cabral de Maringá-PR, apresentou um caso de aneurisma de pericalosa roto que durante o tratamento ocorreu a oclusão da artéria cerebral anterior, o qual foi desobstruída prontamente como stent retrive. Surgi neste momento a discussão do uso de Heparina durante o tratamento endovascular e a possibilidade do uso do Agravastat para dissolver o coágulo.



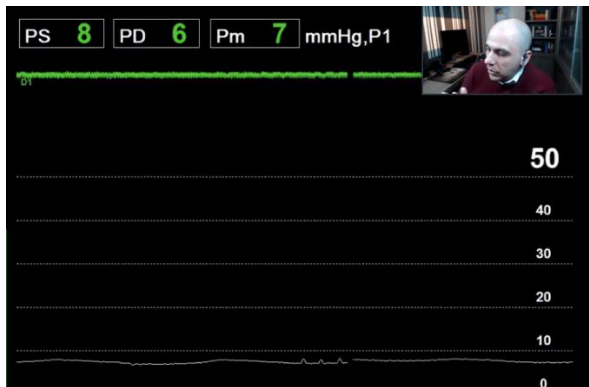
“Não tenho dúvida, a embolia ocorre durante o acesso”

Prof José Guilherme Caldas

Prof. José Maria Modenesi questiona mais uma vez sobre os benefícios do uso da Heparina durante o tratamento.
(Carlos Clayton)

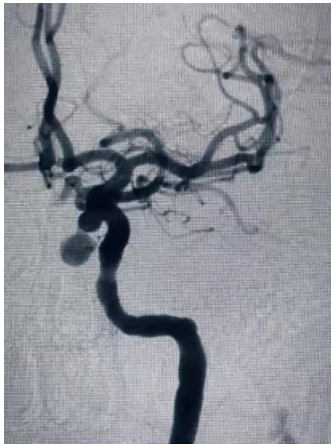

Lucas Scotta de Porto Alegre-RS nos presenteou com uma aula de como aferir a pressão e tratar as estenoses dos seios venosos cerebrais a partir da demonstração de um caso muito interessante.



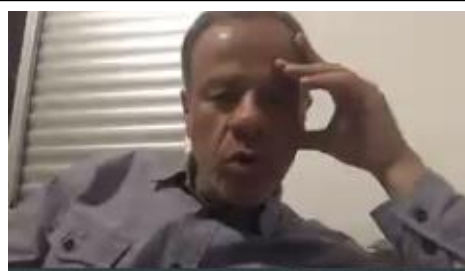“É importante aferir a pressão intra seio com o paciente acordado, caso contrário poderá haver erro na mensuração, também tomar o cuidado de não fazer a drenagem liquórica na véspera do exame”. Lucas

Luiz Pedro W. Rogério de Criciúma - SC, apresentou um caso de epistaxes recorrente em que o diagnóstico foi de um pseudo-aneurisma de carótida interna intracavernosa. Aproveitando o tema a Dra Luana apresentou outro caso semelhante de pseudo aneurisma no seio esfenoidal.



Oclusão da carótida ou preservação do vaso?

*“Será que cabe um Diversor de fluxo nesta discussão?”
Rogério Darwick*



José Ricardo Vanzin de Passo Fundo-RS, após uma breve apresentação da sua região, finaliza a sessão nos apresentando um caso desafiador de hemorragia cerebelar por ruptura de MAV.



*“Excelente aula com didática impecável, parabéns Vanzin.”
(Wilson Novais)*


Por fim o *Causo da noite* ficou por conta do Dr. Benjamim.



*“Muito obrigado a todos e até a próxima reunião”.
(Elias Rabahi)*

Carlos Clayton M. de Freitas
Elias F. Rabahi
Wilson G. Novais

Fotografias que compuseram o banner da reunião REGIÃO SUL



Site Catraca Livre

Crédito: Divulgação As Cataratas do Iguaçu vista do lado argentino



Cidade de Blumenau. Dr Leandro Haas



Arroio Chuí, RS

<http://lbrtrips.blogspot.com/2010/01/arroio-chui-rs.html>