" E assim seguimos nosso caminho, por este mar, de longo, até que, terça-feira das Oitavas de Páscoa, que foram 21 dias de abril, estando da dita Ilha obra de 660 ou 670 léguas, segundo os pilotos diziam, topamos alguns sinais de terra, os quais eram muita quantidade de ervas compridas, a que os mareantes chamam botelho, assim como outras a que dão o nome de rabo-de-asno. E quarta-feira seguinte, pela manhã, topamos aves a que chamam fura-buxos.

Neste dia, a horas de véspera, houvemos vista de terra! Primeiramente dum grande monte, mui alto e redondo; e doutras serras mais baixas ao sul dele; e de terra chã, com grandes arvoredos: ao monte alto o capitão pôs nome - o Monte Pascoal e à terra - a Terra da Vera Cruz." (Pero Vaz de Caminha)

Amigos, eis que o CONNECTA BRASIL aportou, aos dezessete dias desse mês, na Região Nordeste. O mote, tal como verso de cantador de repente, foram os causos e casos de neuro-intervenção, conduzidos pelos moderadores sempre de maneira informável. Os convidados, de experiência indiscutível na aérea de neuro-intervenção, também proporcionaram uma discussão de alto nível. Apesar da distância forçada, o encontro virtual foi (e continuará sendo) de muita valia para todos os que puderam se fazer e continuaremos a crescer, disso não há dúvida.

Abaixo, pequenas resenhas sobre a nossa sessão. Aproveitem a leitura, desfrutem da "surpresa poética" e continuem a promover nossa especialidade nessa bonito país continental de nome Brasil.

Um fraterno abraço de toda a comissão organizadora.

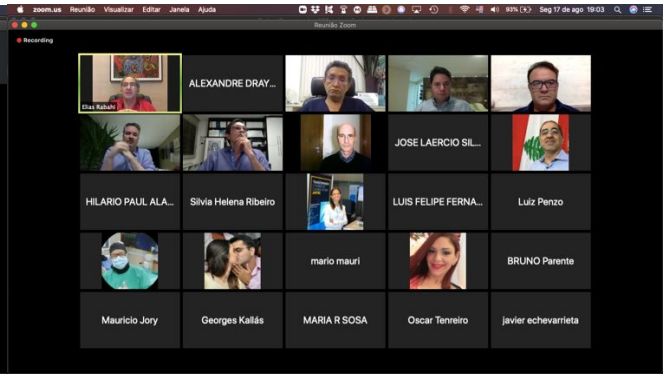

CASO 1 – Dr. André Goyanna, Salvador - BA.

"Para além da curva da estrada
Talvez haja um poço, e talvez um castelo,
E talvez apenas a continuação da estrada.
Não sei nem pergunto." (ALBERTO CAEIRO, em "Poemas Inconjuntos")
...
OU TALVEZ UMA FÍSTULA...DEPOIS DE MUITAS CURVAS

(Antes do início da apresentação, nosso colega Elias Rabahi traz uma palavra de apoio e conforto a todos aqueles que conseguiram reerguer-se após a infecção pelo COVID-19 e, em especial, àqueles infelizmente vitimados por essa desafiadora doença. O Dr. José Aldemir, que há pouco perdera seu pai, recebeu o abraço fraterno de toda a assembleia).

Dr. André Goyanna trouxe desafiador caso de fístula dural do seio cavernoso, com drenagem para o seio petroso. Vários achados tornaram o caso interessante, notadamente por sua dificuldade técnica, caracterizada pela ausência de acesso arterial ao compartimento fistular, bem como a aparente inexistência de comunicação a partir dos seios petrosos.

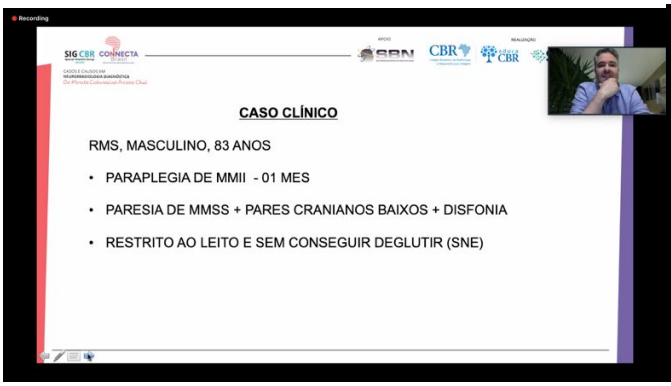

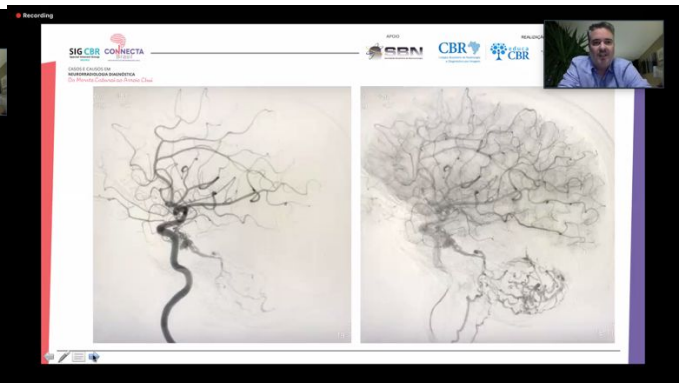

Dr. André Goyanna trouxe desafiador caso de fístula dural do seio cavernoso, com drenagem para o seio petroso. Vários achados tornaram o caso interessante, notadamente por sua dificuldade técnica, caracterizada pela ausência de acesso arterial ao compartimento fistular, bem como a aparente inexistência de comunicação a partir dos seios petrosos.

À injeção superseletiva e para surpresa de todos não se observou shunt fistular. Apenas à minuciosa análise comparativa entre os tempos arteriais e venosos de ambos os hemisférios se notou componente venoso de pequeno calibre (plexo peri-cavernoso), acessível a partir de diminuta eferência tributando no seio petroso. A compreensão anatômica precisa permitiu o acesso à loja fistular e sua embolização com espirais de platina.

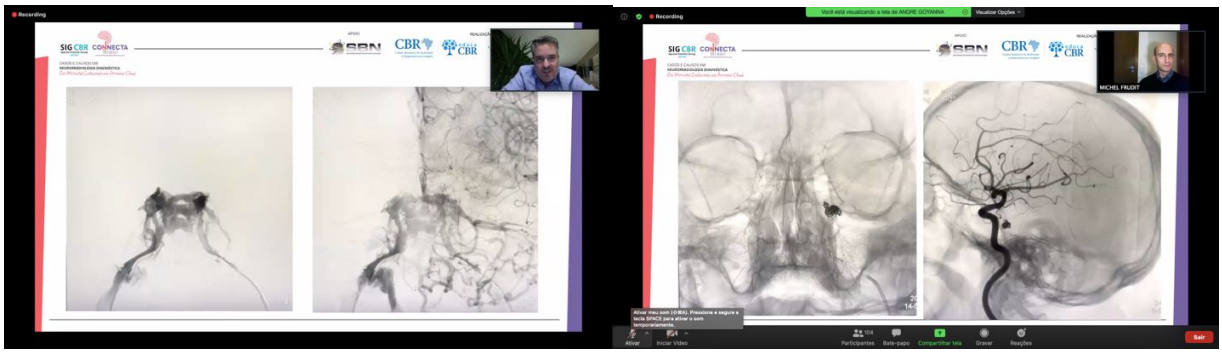

Nossos experts lembraram que a incidência preferencial para o cateterismo do seio petroso é o PA e que, muitas vezes, o catéter diagnóstico é de grande valia. Discutiu-se a necessidade de cola junto ao "packing" de molas, bem como o receio eventual do uso de Onyx e similares. Ademais, sobretudo nos casos onde há refluxo cortical, deve-se atentar para a necessidade (nem sempre aceita por todos) de manter o paciente anticoagulado de 24 a 48h).

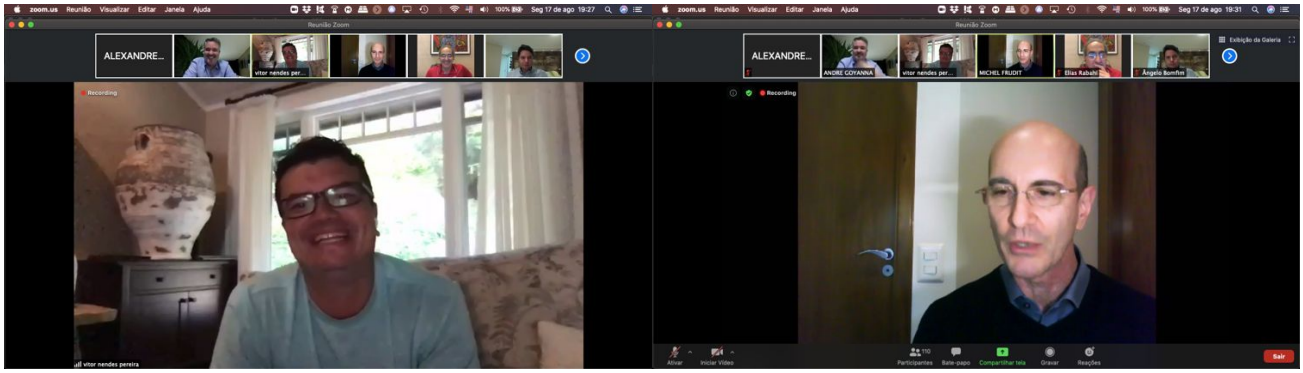

CASO 2 – Dr. José Aldemir, São Luís - MA.

"To be, or not to be, that is the question:
Whether 'tis nobler in the mind to suffer
The slings and arrows of outrageous fortune,
Or to take arms against a sea of troubles
And by opposing end them. ." (from HAMLET, spoken by HAMLET)
...
OU TO STENT OR NOT TO STENT...OU AINDA, ESSE STENT??

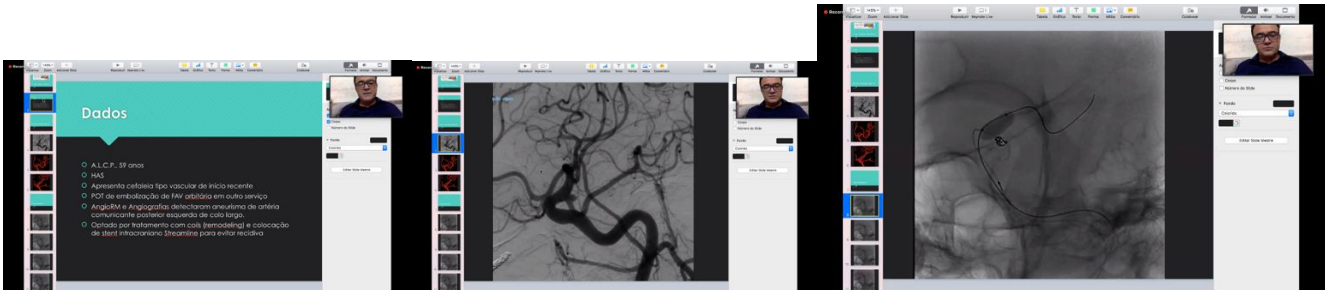

Dr. José Aldemir nos trouxe caso de pequeno aneurisma de comunicante posterior (de origem embrionária), em paciente jovem e já com fístula arteriovenosa orbitária previamente tratada, com cefaleia de padrão vascular recente. Os colegas optaram pelo tratamento misto (espirais sob remodelamento, seguido do implante de stent redirecionador de fluxo).

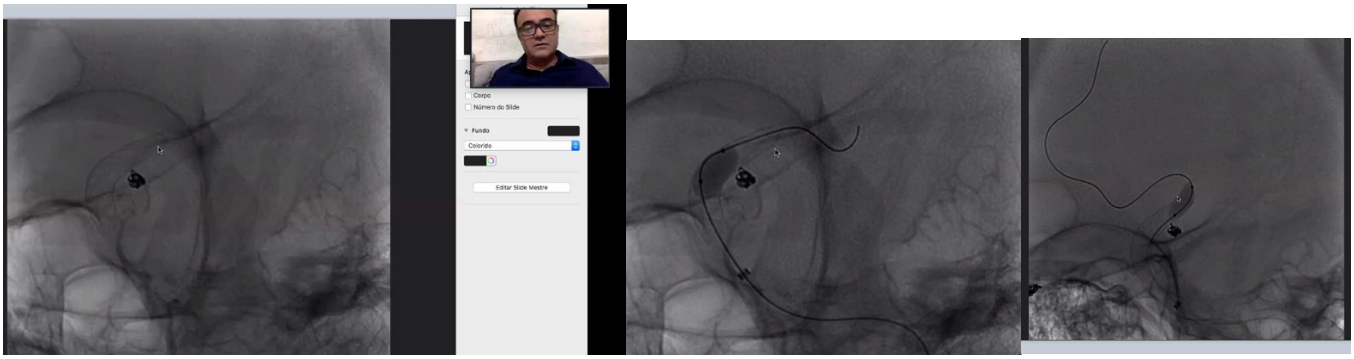

O paciente apresentou sinais de encurtamento do stent e de hiperplasia mio-intimal precoce, associados ao direcionamento do fluxo para a região silviana ipsilateral. Ademais, observou-se redução substancial do diâmetro de abertura proximal quando comparado às aquisições pós-largagem imediata do stent.

A discussão dos moderadores girou em torno de detalhes técnicos que poderiam ter influenciado no desfecho do caso, a saber: escolha do tipo de stent e de seu tamanho, necessidade e efeitos da angioplastia pós-largagem, regime de dupla anti-agregação, estratégias de reabordagem eventual e de seguimento de imagem.

CASO 3 – Dr. Ângelo Bomfim, Maceió - AL.

"Iam-se amodorrando e foram despertados por Baleia, que trazia nos dentes um preá.
Levantaram-se todos gritando. O menino mais velho esfregou as pálpebras, afastando pedaços de sonho.
Sinhá Vitória beijava o focinho de Baleia, e como o focinho estava ensangüentado, lambia o sangue e tirava proveito do beijo."
(Graciliano Ramos, em "Vidas Secas")

...

AS COMPLICAÇÕES HEMORRÁGICAS CONTINUAM A NOS DESAFIAR.

Dr. Ângelo nos apresenta um caso de paciente portadora de múltiplos aneurismas, com proposta de tratamento inicial daqueles de segmento oftálmico esquerdo, igualmente a partir da aposição de stent redirecionador de fluxo e com resultado excelente aos controles.

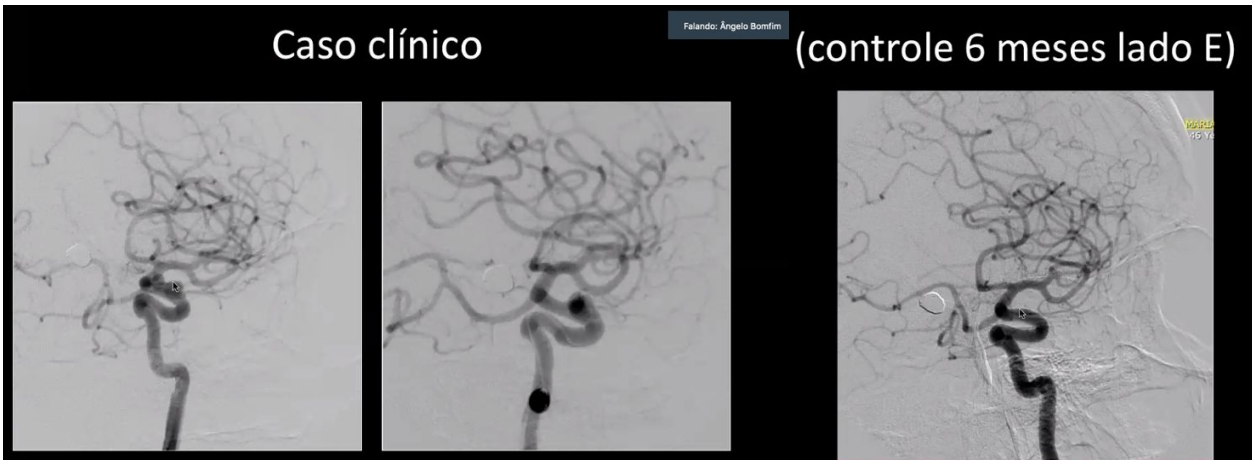

Como previsto na estratégia inicial, após angiografia a 6 meses, programou-se a oclusão do aneurisma remanescente de carótida direita. Observaram-se, à despeito do avanço distal do catéter de acesso intermediário, dificuldades de abertura do stent diversor seguida de ruptura da parede aneurismática, associada à parada de fluxo hemisférico, quando da tentativa de re-cateterismo.

Mais uma vez, foram retomados pontos anteriormente discutidos pelos debatedores, tais como: a anatomia do sifão carotídeo e sua implicação do uso de stents diversores, o tipo do stent, reversão de heparina, cuidados de neuro UTI, o posicionamento dos catéteres de acesso e os regimes de dupla anti-agregação. A rápida correção da hemorragia com espirais de platina e os motivos para a parada de fluxo no hemisfério foram discutidas e explicadas.

CASO 4 – Dr. Benjamim Pessoa Vale, Teresina - PI.

MOMENTO CULTURAL

Nosso colega nos brinda com poema de sua autoria, escrito na véspera e abaixo transcrito.

Nordeste

Os sentidos e sentimentos hora me inundam a alma.
Sons, vozes e tradições, já acalma.

Seus ritmos nos levantam
Cantos nos encantam
Coco, ciranda, reisado, forró, frevo e axé, "entram na cabeça e descamba no pé.
A noite é companheira do arrasta pé.

Ah, meu nordeste em pífano, sanfonas, violas, matracas, orquestra, pandeiros, és em mim uma constante.

As letras a levam distante, mesmo que seja saudade neste instante.
Que almas nobres não choram quando surgem em harmonia poetas, taças, amores e poesias? Saudades somos!

Em poemas sujos, seguimos por Morte e Vida Severina, o do pífano nos leva a declamar, A árvore da serra, sonhos distantes em plena terra.

De quinze em quinze sigo tem cantar e aviso aos navegantes, cante lá, que canto cá.
Em saudade sinto os mugidos dos bois de minha terra.
Oh nordeste! Tantos capitães de areias ainda pairam em teu manto, mas vaqueiros e cantadores ainda em cantos, desnudam almas em silêncio e descanso.

Ah nordeste solo de amor seus sons, vozes e tradições são faróis e seus filhos acendedores de lampiões que seguem "doirando as almas como o sol doira o universo".
...

Dr. Benjamim nos trouxe interessante e raro caso de aneurisma gigante, de evolução crônica e parcialmente trombosado, de uma sexagenária que deu entrada ao hospital torporosa, com acometimento de pares cranianos e imagem não invasivas mostrando a exuberante edema vasogênico associado.

Após detalhada explicação e apresentação da completa investigação radiológica, Benjamin descreve com detalhes as opções a serem consideradas, com prós e contras. Após angiografia diagnóstica e realização de teste de oclusão (não permissivo), optou pelo tratamento inicial com espirais de platina, visando à proteção imediata de ruptura e à (alcançada) redução do edema vasogênico.

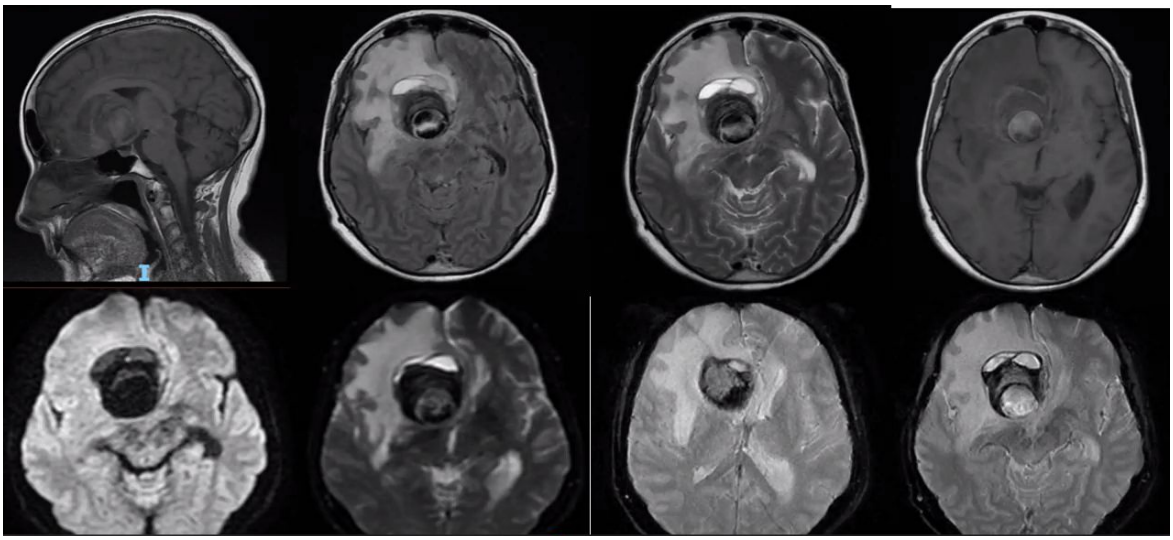

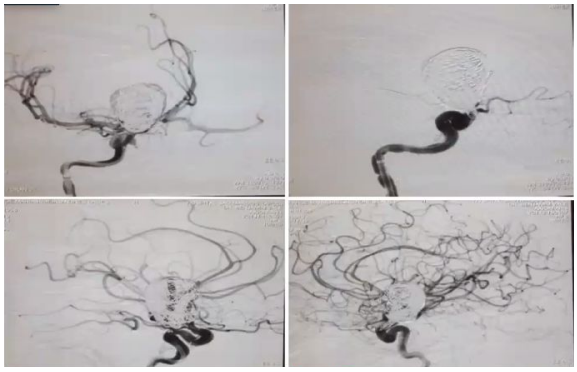

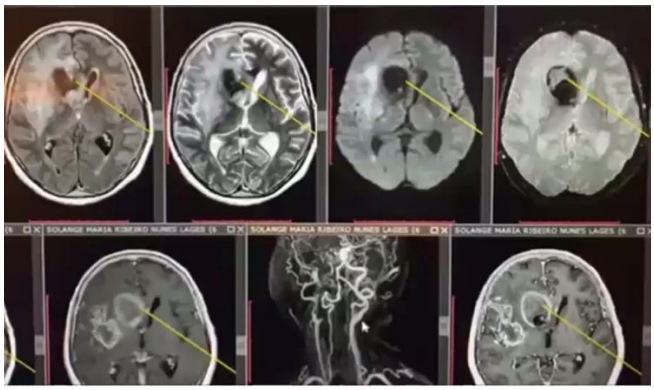

Foi consenso, entre os colegas que teceram comentários, a realização de teste de oclusão em 100% dos casos com essas características e, considerando o risco de edema maligno, evitar o uso de diversores de fluxo. O tratamento escalonado em dois ou mais tempos, parece ser a opção mais segura, sempre associado ao uso de corticoide visando controle do edema. Dr. Eduardo Ernesto aproveita o ensejo e mostra a todos reconstrução cirúrgica de toda a parede carotídea em caso semelhante; frisa que a cirurgia nesses casos, onde há falha do teste de oclusão e colo displásico/muito largo, é de difícil execução mas permanece um alternativa.

CASO 5 – Dr. José Laércio, Recife - PE.

"A vida não se resolve com palavras."
(João Cabral de Melo Neto)

...

TEORIZA-SE OU PECA-SE PELO EXCESSO? .....OU AINDA, VASO FECHADO É VASO ABERTO ??

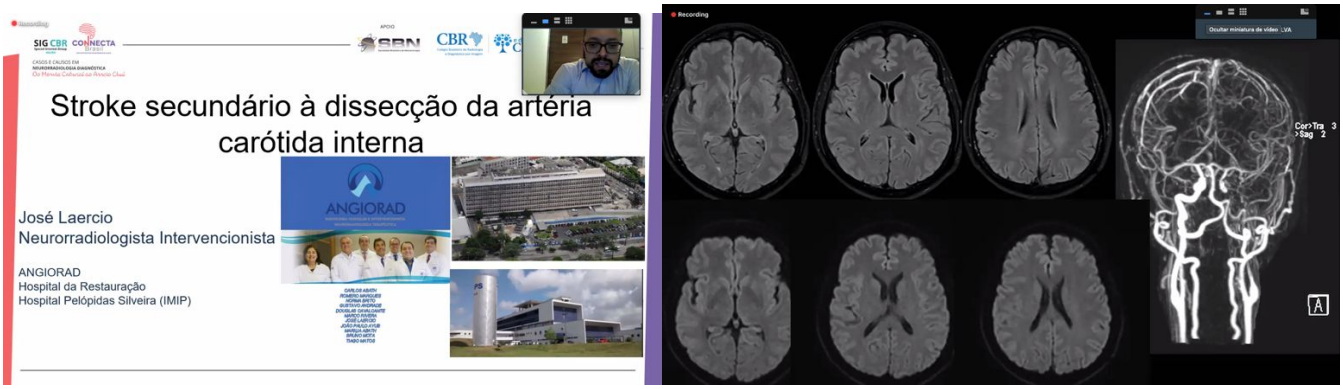

Dentre os grandes desafios que permeiam o tratamento do AVCI estão as dissecções SEM trombo intracraniano. José Laércio nos brindou com caso de difícil escrutínio terapêutico e cuja discussão, até hoje, encontra pontos de clara discordância na literatura neurovascular. Qual será a evolução natural da doença? O tratamento medicamentoso é de fato eficaz? O risco do tratamento endovascular e de reabertura do vaso justifica a colocação de stent? E em havendo recorrência dos sintomas, agimos certo ou errado ao "não fazer nada" ? Essas foram apenas uma das poucas perguntas secundárias que surgiram, fruto também da participação especial dos colegas da neurologia clínica.

Após conduta conservadora inicial, foi observada piora clínica associada a alterações na DWI e trombo intracraniano. Dentro desse contexto, foi realizada a trombectomia seguida da reconstrução do vaso (com seus desafios já conhecidos, como a navegação na luz verdadeira, evitando o flap).

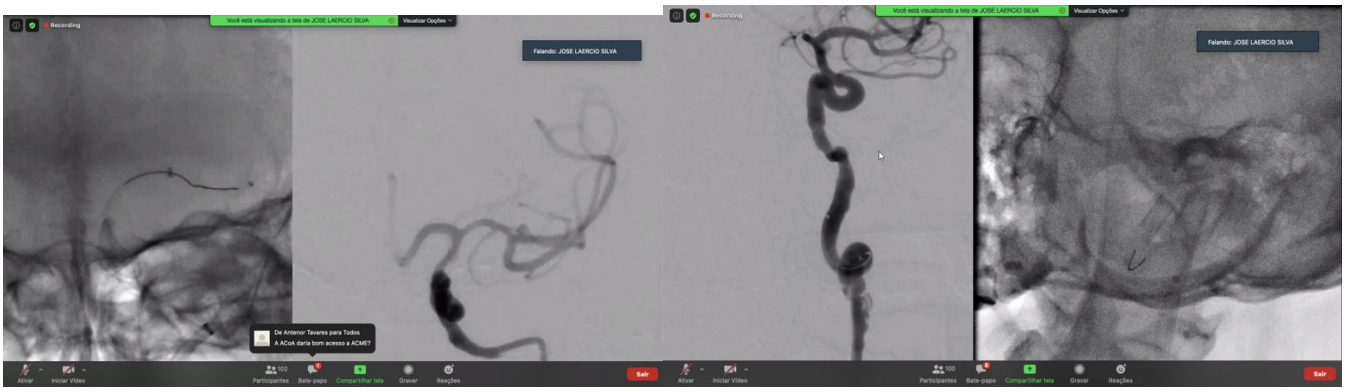

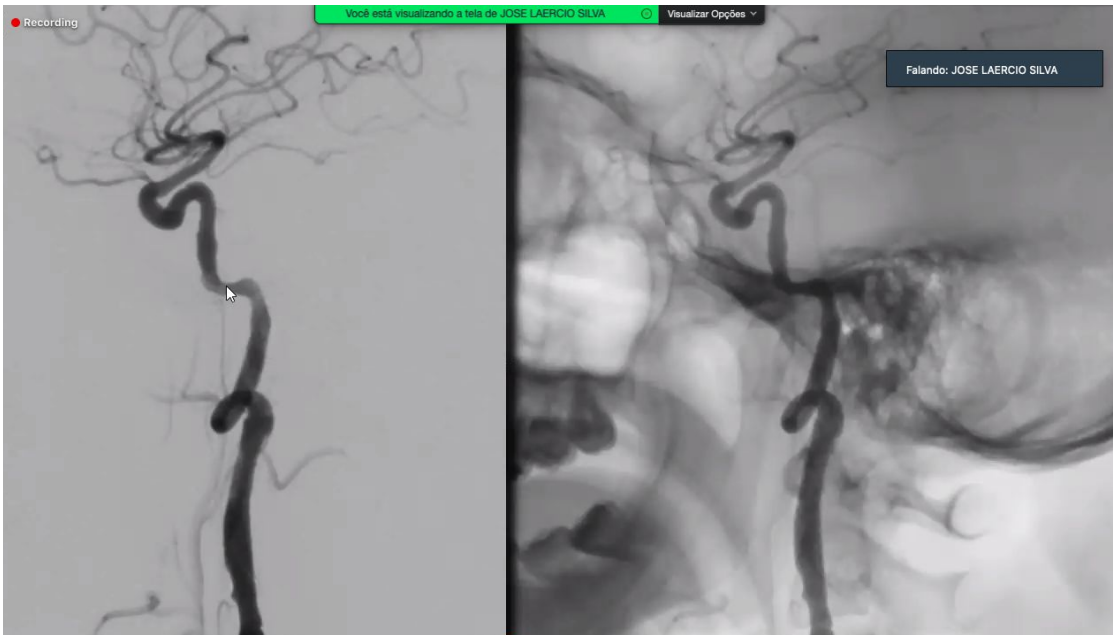

A trombectomia e reconstrução do vaso foram executadas com sucesso, com desfecho clínico excelente.

CASO 6 – Dr. Eduardo Ernesto, Natal - RN.

"O pânico que me escorre das mãos
não é outro
senão
o de ter que ancorar navios
no vazio".
(Ada Lima, poetisa de Areia Branca, em "Um poema")
...
AS DIFÍCIEIS "ANCORAGENS" NAS PLACAS INTRACRANIANAS.

Finalizamos a noite com caso de AVCI de fossa posterior em paciente grave, idoso, admitido em coma e sendo submetido à IOT no PA. Foi optada pela terapêutica clássica com stent *retriever* que, após posicionamento, torna evidente a estenose focal em terço médio de basilar. Surgem as primeiras discussões e questionamento quanto à natureza da lesão: estenose aterosclerótica? dissecção sob placa? trombo impactado em estenosa ? primeiro deve-se tentar aspiração ?

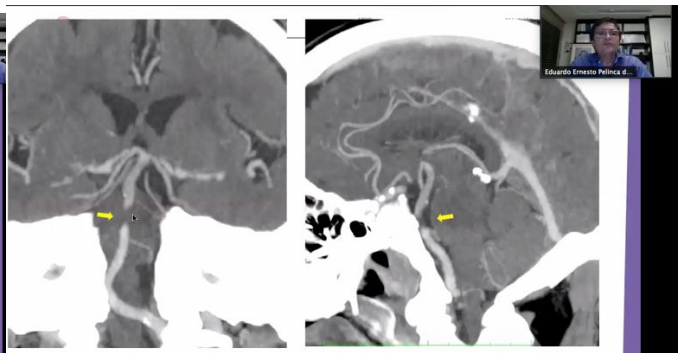

Como é frequente nesses casos, houve re-oclusão do vaso após alguns minutos, enquanto preparava-se o agastrat. Quando da tentativa de aposição de stent coronário houve ruptura do vaso, controlada posteriormente. Várias nuances técnicas forma levantadas pelos colegas mais experientes e que possuíam casos semelhantes, a saber: insuflação suboptimal e lenta; escolha de stent com diâmetro inferior à luz do vaso; risco de *locked in*; ruptura de placas e dissecção focal; método de insuflação, manutenção do balão *in loco* pós-largagem.

Enfim, finalizamos a noite de maneira brilhante, após vasta e longa discussão, com muitos pontos de aprendizado.

Nossa região contribui com louvor, trazendo casos diversos e desafiadores, no melhor espírito do grande Patativa do Assaré, que bem disse:

Eu sou de uma terra que o povo padece
Mas não esmorece e procura vencer.
Da terra querida, que a linda cabocla
De riso na boca zomba no sofrer
Não nego meu sangue, não nego meu nome
Olho para a fome, pergunto o que há?
Eu sou brasileiro, filho do Nordeste,
Sou cabra da Peste, sou do Ceará.

Abraços e até a próxima!!

Dr Alexandre Drayton Maia Barros